

آشنایی با لقاح طبیعی، لقاح خارج رحمی و ضرورت استفاده از گامت جایگزین در درمان ناباروری

دکتر محمدمهدی آخوندی: * مرکز تحقیقات بیوتکنولوژی تولید مثل، پژوهشکده فناوری‌های نوین علوم پزشکی جهاددانشگاهی، ابن سینا
زهره بهجتی اردکانی: مرکز تحقیقات بیوتکنولوژی تولید مثل، پژوهشکده فناوری‌های نوین علوم پزشکی جهاددانشگاهی، ابن سینا
دکتر سهیلا عارفی: مرکز تحقیقات بیوتکنولوژی تولید مثل، پژوهشکده فناوری‌های نوین علوم پزشکی جهاددانشگاهی، ابن سینا
دکتر هومن صدری اردکانی: مرکز تحقیقات بیوتکنولوژی تولید مثل، پژوهشکده فناوری‌های نوین علوم پزشکی جهاددانشگاهی، ابن سینا
دکتر محمود اعرابی: مرکز تحقیقات بیوتکنولوژی تولید مثل، پژوهشکده فناوری‌های نوین علوم پزشکی جهاددانشگاهی، ابن سینا
دکتر امیر حسن زرنانی: مرکز تحقیقات بیوتکنولوژی تولید مثل، پژوهشکده فناوری‌های نوین علوم پزشکی جهاددانشگاهی، ابن سینا
دکتر لیلی چمنی تبریز: مرکز تحقیقات بیوتکنولوژی تولید مثل، پژوهشکده فناوری‌های نوین علوم پزشکی جهاددانشگاهی، ابن سینا
دکتر امید شبستری: مرکز تحقیقات بیوتکنولوژی تولید مثل، پژوهشکده فناوری‌های نوین علوم پزشکی جهاددانشگاهی، ابن سینا

فصلنامه پایش

سال ششم شماره چهارم پاییز ۱۳۸۶ صص ۳۰۷-۳۲۱

تاریخ پذیرش مقاله: ۱۳۸۶/۶/۲۰

چکیده

هم‌زمان با ظهور فناوری لقاح خارج رحمی در سال ۱۹۷۸، امکان درمان ناباروری برخی از زوج‌هایی که به هر دلیلی دارای گامت بوده، ولی از داشتن فرزند محروم بودند فراهم شد. بررسی جنبه‌های مختلف به کارگیری روش‌های باروری کمکی جایگزین در ایران، علی‌الخصوص از نظر شرعی و قانونی یکی از مقدمات اصلی ورود به استفاده از این فناوری است. مفاهیم باروری کمکی، لقاح خارج رحمی، انتقال مستقیم گامت اهدایی به داخل رحم و مقایسه آن با تشکیل جنین حاصل از گامت جایگزین پس از کشت و آماده‌سازی آن در آزمایشگاه و سپس انتقال آن به داخل رحم از مفاهیم اساسی و اولیه جهت آشناسازی حوزه‌های علمیه و فقها و دانشمندان سایر علوم به ویژه حقوق، روانشناسی و جامعه‌شناسی است. استفاده از روش‌های گامت جایگزین در باروری زوجین نابارور زمینه نگرش جدیدی را در فقه و قانون برای استفاده از این روش‌ها در درمان ناباروری فراهم نموده است. استفاده از این روش‌ها در ایران نیازمند بررسی‌های اساسی و جدی مطابق با شرایط فرهنگی اجتماعی آن است. سلامت جسمی، روحی و روانی اهدا کننده و دریافت کننده یکی از مهم‌ترین عوامل ارزیابی فرآیند اهدا است. همچنین علاوه بر ارزیابی سلامت جسمی فرد و اطمینان از عدم ابتلای به بیماری‌های صعب‌العلاج، جلوگیری از انتقال برخی از بیماری‌های ژنتیک به جنین حاصل نیز حایز اهمیت است. اگرچه تطابق ویژگی‌های خونی، ظاهری، فرهنگی، اجتماعی و حتی رعایت تناسب دینی نیز در این رابطه مطرح است. استفاده زوج نابارور از این تکنیک‌ها در درمان ناباروری، مستلزم اطلاع دقیق از ابعاد متنوع آن است. هر گونه اطلاعی که بتواند در تصمیم زوج نسبت به استفاده از این تکنیک‌ها تغییری حاصل نماید، بایستی قبل از هر گونه اقدام درمانی در مشاوره‌های متعدد عرضه گردد و پس از پذیرش آگاهانه و رضایت زوج، امکان استفاده از این تکنیک‌ها محقق گردد. به کارگیری این تکنیک‌ها در درمان ناباروری زوج بدون فراهم آمدن مقدمات اولیه ارزیابی سلامت اهدا کننده و دریافت کننده و عدم آگاه‌سازی دقیق زوج نابارور از ابعاد متنوع فقهی، حقوقی، روانی، اجتماعی و اخلاقی، می‌تواند زمینه‌ساز آسیب‌های اجتماعی جبران ناپذیر بعدی برای زوج و فرزند حاصل باشد و مراکز درمان ناباروری بایستی دقت کافی در این زمینه را مبذول نمایند.

کلیدواژه‌ها: گامت، اهدای گامت، لقاح خارج رحمی، بارداری جایگزین

* نویسنده پاسخگو: تهران، تهران، بزرگراه شهید چمران، اوین، دانشگاه شهید بهشتی، پژوهشکده فناوری‌های نوین علوم پزشکی جهاد دانشگاهی، ابن سینا

تلفن: ۲۲۴۳۲۰۲۰

E-mail: akhondi@avesina.ac.ir

مقدمه

با تولد لوئیس براون به‌عنوان اولین کودک ناشی از لقاح آزمایشگاهی در سال ۱۹۷۸، آگاهی مردم از درمان‌های نوین ناباروری افزایش یافت. از آن سال روش‌های جدید کمک باروری به‌سرعت رشد و گسترش یافتند. به‌کارگیری این تکنیک‌ها، امید به حاملگی را در زوجینی که علی‌رغم درمان‌های متعدد جراحی و دارویی، صاحب فرزند نشده‌اند افزایش داد.

در حال حاضر به‌طور تقریبی، بیش از هشتاد میلیون زوج در جهان [۱] و بیش از یک و نیم میلیون زوج ایرانی، نابارور هستند. این تخمین بر پایه گزارش سازمان بهداشت جهانی (WHO) است. بر اساس این گزارش ۱۵-۱۰ درصد از زوج‌های جهان معمولاً با مشکل نازایی مواجه هستند [۲].

روش‌های متداول برای کمک به زوج‌های نابارور مایل به داشتن فرزند، جراحی برای رفع مشکلات ساختمانی دستگاه تولید مثل، استفاده از داروهای باروری برای تحریک تخمک‌گذاری و انتقال اسپرم متحرک و شسته شده شوهر به رحم (IUI) است [۳، ۴]. این اقدامات اولیه درمانی، برای پنجاه درصد از ناباروری‌ها مؤثر است و از سالها قبل نیز متداول بوده است [۵]. در بقیه موارد، استفاده از روش‌های درمانی پیشرفته‌تر، نظیر IVF (لقاح خارج رحمی) و ICSI (میکرواینجکشن)، توصیه می‌شود [۶]. همچنین در مراحل بعدی، استفاده از گامت شخص ثالث در القای باروری به‌عنوان یکی از بحث‌انگیزترین موارد در لقاح خارج رحمی مطرح شده است [۷].

به‌طور کلی لقاح خارج رحمی بر اساس تقلید از روش طبیعی تولید مثل طراحی گردیده است. تفاوت عمده این دو روش، حذف نقش قسمتی از عملکرد دستگاه تولید مثل از نظر آناتومیک (ساختمانی) یا فیزیولوژیک در لقاح طبیعی است. لذا آشنایی با وضعیت طبیعی ارگان‌های تولید مثلی مرد و زن و لقاح طبیعی ضروری است [۸].

دستگاه تولید مثل زن

دستگاه تولید مثل زن شامل دهانه رحم، رحم، لوله‌های رحمی (لوله‌های فالوپ)، تخمدان‌ها و تخمک‌ها است که نقش اساسی را در سیستم تولید مثل زن ایفا می‌کنند (شکل شماره ۱). سرویکس یا دهانه رحم در پایین‌ترین قسمت رحم قرار گرفته و حالت برآمده‌ای را در قسمت بالایی و انتهایی مهبل به وجود آورده است. دهانه رحم از طریق کانال و مسیر باریکی به رحم متصل می‌شود. در دیواره این

کانال، غدد بسیاری است که ترشحات دهانه رحم (موکوس) را ایجاد می‌کنند. این ترشحات نقش بسیار مهمی در تولید مثل دارند. رحم از بافت ماهیچه‌ای بسیار قوی تشکیل شده است و قابلیت اتساع از حالت طبیعی خود (به اندازه یک گلابی) تا جای دادن فرزند در تمام مدت حاملگی را در داخل خود دارد. دریچه موجود بین دهانه رحم و حفره رحمی، قابلیت حفظ و کنترل جنین را در مدت حاملگی دارد و معمولاً امکان اتساع آن، هم‌زمان با اتساع و بزرگی رحم به دلیل لزوم نگهداری جنین وجود ندارد. البته در زمان زایمان این دریچه بزرگ می‌شود و نوزاد با باز شدن آن از رحم خارج می‌گردد.

لوله‌های فالوپ، دو لوله باریک به طول حدود ۱۰ سانتی‌متر، از دو طرف فوقانی رحم تا محل تخمدان‌ها کشیده شده‌اند. در انتهای لوله‌های فالوپ زوایدی وجود دارد که زواید انگشتی (فیمبریا) نامیده می‌شوند.

تخمدان‌ها در دو طرف رحم به شکل دو بادام بوده و به وسیله اتصالاتی به دو طرف لگن چسبیده و دقیقاً در محل انتهایی زواید انگشتی قرار گرفته‌اند. تخمدان‌ها توانایی آزاد کردن تخمک‌ها را دارند و هورمون‌های خاصی را در خون ترشح می‌کنند. روند آزاد شدن تخمک از تخمدان‌ها، تخمک‌گذاری (اوولاسیون) نامیده می‌شود.

تخمک به اندازه یک دانه شن بسیار ریز است و بزرگ‌ترین سلول در بدن انسان شمرده می‌شود. هر ماه، تخمدان‌ها تعدادی از تخمک‌های موجود در بدن زن را برای بالغ شدن انتخاب می‌کنند. ولی در هر دوره قاعدگی تنها یک و گاهی دو تخمک به مرحله بلوغ کامل و آزاد شدن از تخمدان می‌رسد که در صورت وجود شرایط لازم بارور می‌شود. تخمک‌هایی که به مرحله بلوغ نمی‌رسند، به وسیله تخمدان‌ها جذب و از بین می‌روند. یک زن در کل طول دوره باروری خود و طی حدود ۴۰۰ دوره تخمک‌گذاری در طول عمر خود، کمتر از نیمی از تخمک‌های ایجاد شده از دوره جنینی، یعنی تنها حدود سیصد هزار تخمک را استفاده می‌کند. بلوغ تخمک در فضای بادکنک مانند و قابل اتساعی به نام فولیکول در تخمدان صورت می‌پذیرد. در زمان تخمک‌گذاری، زواید انگشتی به آرامی حالت مکشی را در سطح تخمدان‌ها ایجاد می‌نمایند و سپس تخمک‌ها را برای باروری به داخل لوله‌های فالوپ هدایت می‌کنند [۹].

دارند. بیضه، معادل تخمدان در زن است که تولید اسپرماتوزوئید (معادل تخمک در زن) را به عهده دارد. سلول‌های تولیدکننده اسپرم و سلول‌های ترشح‌کننده هورمون تستوسترون، درون بیضه قرار دارند. در مقایسه با زن‌ها، که در زمان تولد، تمامی تخمک‌های خود را به همراه دارند، روند تولید اسپرم در مرد، پس از بلوغ آغاز می‌شود و رشد و تکامل اسپرم حدود دو ماه به طول می‌انجامد. اسپرم پس از شکل‌گیری، طی عبور از یک لوله طولانی و پیچیده و باریک به نام اپیدیدیم که درون اسکروتوم قرار دارد، بالغ و در آن ذخیره می‌شود. اپیدیدیم به لوله مستقیم و ضخیم دیگری به نام واژدفران متصل است که آن نیز به مجرای خروجی ادرار متصل می‌شود. این مجرا از مثانه منشأ می‌گیرند و باعث انتقال ادرار از مثانه و عبور آن از میان آلت تناسلی می‌شوند. اسپرم نیز از طریق مجرای ادرار و به وسیله انقباضات مجاری تناسلی به خارج هدایت می‌شود [۱۱].

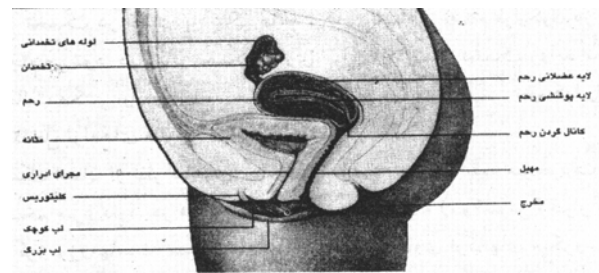
اسپرم در مقایسه با تخمک، بسیار کوچکتر است و شباهت زیادی به نوزاد قورباغه دارد. هر اسپرم دارای یک سر است که هسته سلول در آن قرار دارد. هسته اسپرم، مشخصات ارثی یا مواد ژنتیکی را حمل می‌کند. این ژنها به طور منظم بر روی کروموزوم‌ها قرار دارند. قسمت میانی اسپرم، انرژی لازم را برای حرکت و زنده ماندن آن فراهم می‌کند و دم اسپرم نیز باعث به حرکت درآمدن اسپرم و عبور آن از مجاری تناسلی زن تا بخش‌های آخر لوله‌های فالوپ و در نهایت باروری تخمک می‌شود. قسمت فوقانی سر اسپرم را کیسه‌ای به نام آکروزوم می‌پوشاند. آکروزوم حاوی آنزیم است، که به وسیله آن اسپرم، قادر به عبور از زونا پلوسیدا و نفوذ به تخمک می‌گردد [۱۲].

غدد بسیاری مانند غدد سمینال و غده پروستات در طول این مسیر قرار گرفته و ترشحات شیری رنگی دارند که تغذیه و افزایش طول عمر اسپرم را فراهم می‌کنند. اجتماع اسپرم در این ترشحات شیری‌رنگ، مایع منی (Seminal fluid) نامیده می‌شود. به دلیل انقباض و بسته شدن گردن مثانه در زمان انزال، منی و ادرار به هیچ وجه هم‌زمان خارج نمی‌شوند و به این ترتیب ادرار با منی مخلوط نمی‌شود.

در برخی موارد بروز بیماری مانع انقباض گردن مثانه می‌شود و باعث انتقال اسپرم به مثانه می‌گردد. این موقعیت ممکن است منجر به ناباروری شود، که از طریق جداسازی سریع اسپرم از ادرار و انتقال آن به رحم و همچنین در مواردی با اصلاح جراحی قابل درمان است [۱۱].

تخمک انسان از نظر ظاهری، ساختمانی مشابه تخمک بقیه موجودات زنده و حتی تخم مرغ دارد. در مرکز تخمک انسان، هسته (نوکلئوس) قرار گرفته که حاوی کروموزوم‌ها است. سیتوپلاسم اطراف هسته، حاوی ارگانل‌های میکروسکوپی است که به عنوان کارخانه‌های سلولی تولید انرژی، تأمین تغذیه تخمک را به عهده دارند. سیتوپلاسم نیز حاوی مواد غذایی است که جنین را در مراحل اولیه لقاح و پس از لانه‌گزینی تغذیه می‌کند و مواد مورد نیاز رشد جنین را قبل از اتصال به جداره داخلی رحم، تشکیل جفت و تغذیه از مادر تأمین می‌کند. در اطراف سیتوپلاسم، پوشش غشایی قرار دارد که زونا پلوسیدا را از سیتوپلاسم داخل تخمک جدا می‌کند. زونا پلوسیدا مشابه پوسته تخم مرغ است. پوشش غشای داخلی نیز مشابه غشای داخل تخم مرغ است که سفیده را از پوسته تخم‌مرغ جدا می‌کند. در اطراف تخمک انسان سلول‌هایی به نام گرانولوزا (توده کومولوس) وجود دارد که مانند ستاره‌هایی تخمک را در بر گرفته و نقش خود را در زمان باروری تخمک ایفا می‌کنند.

در حال حاضر با به کارگیری تکنیک‌های درمانی پیشرفته، این امکان حاصل شده است که برای پیشگیری از صدمات وارده به تخمک‌ها در اثر پرتو درمانی، شیمی درمانی یا موارد دیگر، بخشی از



تخمدان زن را منجمد و تخمک‌های لازم را در موقع نیاز، برای خود فرد یا دیگری بارور کنند [۱۰].

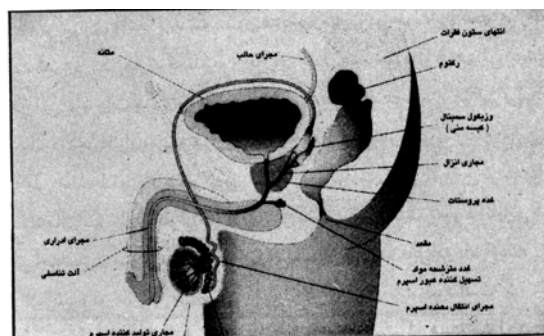
شکل شماره ۱- دستگاه تولید مثل زن

دستگاه تولید مثل مرد

دستگاه تولید مثل مرد شامل بیضه‌ها، اپیدیدیم، واژدفران، غدد سمینال، غده پروستات و اسپرم‌ها (سلول‌های جنسی مرد) است که نقش اساسی را در سیستم تولید مثل مرد ایفا می‌کنند (شکل شماره ۲).

بیضه‌ها دو عضو فعال دستگاه تناسلی مرد هستند که در خارج از حفره شکمی و در کیسه کوچکی به نام اسکروتوم (کیسه بیضه) قرار

شکل شماره ۲- دستگاه تولید مثل مرد



لقاح طبیعی

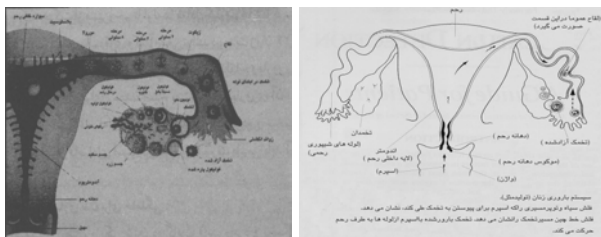
سلول‌های جنسی، شامل تخمک و اسپرم هستند که قبل از باروری، نطفه یا گامت نامیده می‌شوند. با فراهم آوردن امکان باروری و نفوذ یک اسپرم به داخل یک تخمک، زایگوت (سلول تخم) به وجود می‌آید. تشکیل زایگوت با مشاهده دو پیش هسته در داخل تخمک تشخیص داده می‌شود که هر کدام حاوی کروموزوم‌های یکی از گامت‌ها (اسپرم و تخمک) است که ۱۲-۸ ساعت پس از لقاح و باروری تخمک، مشاهده می‌شوند. اولین تقسیم در تخمک بارور شده حداقل ۲۴ ساعت پس از لقاح قابل مشاهده است. در گذشته امکان بررسی رویان یا جنین از زمان لقاح میسر نبود، لذا رویان پس از هفته نهم تا زمان وضع حمل، جنین نامیده می‌شد. اگر چه در حال حاضر رویان‌های دو سلولی به بعد را نیز جنین می‌نامند [۱۲].

استفاده از تکنیک‌های باروری خارج از رحمی سبب باروری تخمک، تشکیل زایگوت و جنین در محیط آزمایشگاه می‌گردد. معمولاً نگهداری رویان‌های حاصل از لقاح خارج از رحمی بیش از ۳-۲ روز امکان پذیر نیست. محیط‌های کشت جدید نیز تنها به مدت ۵-۴ روز جنین را در آزمایشگاه حفظ می‌کنند و پس از آن الزاماً باید به رحم منتقل شده یا منجمد شوند. به‌جز گامت‌ها (اسپرم و تخمک) که دارای ۲۳ کروموزوم هستند، سایر سلول‌های بدن انسان دارای ۴۶ کروموزوم هستند. این کروموزوم‌ها دو به دو با هم متصل بوده و ۲۳ جفت کروموزومی را تشکیل می‌دهند. هر کروموزوم دارای چند هزار ژن است که هر یک از آنها مسئول انتقال صفات ارثی پدر یا مادر هستند. اگر اسپرم و تخمک، هر یک ۴۶ کروموزوم داشتند، بعد از باروری تخمک به وسیله اسپرم، زایگوتی با تعداد ۹۲ (۴۶ جفت) کروموزوم یعنی دو برابر کروموزوم‌های والدین ایجاد می‌شد. ولی قدرت خداوندی به نحوی برنامه‌ریزی

نموده که تعداد کروموزوم‌های اسپرم و تخمک، قبل از لقاح به نصف تعداد کروموزوم‌های بقیه سلول‌های بدن کاهش یابد. تقسیم یا کاهش کروموزومی دقیقاً قبل از زمان بلوغ گامت‌ها اتفاق می‌افتد که تقسیم میوز نامیده می‌شود. به دنبال این تقسیمات و تبادل ژن‌های اسپرم و تخمک، سلول جدید و بارور شده‌ای با ۴۶ جفت کروموزوم ایجاد می‌شود. این نگاه بسیار ساده به سلول، درحقیقت عملی بسیار پیچیده و دقیق است که اطلاعات بیش از صد هزار واکنش بیوشیمیایی در آن وجود دارد و این اطلاعات برنامه و دستور کار عملی موجود جدید خواهد بود و پس از آن شروع واقعی رشد جنین آغاز خواهد شد.

باروری، عمل بسیار پیچیده‌ای است که باید در محدوده زمانی مشخصی صورت بگیرد. در تئوری، اسپرم مرد همیشه آماده برای باروری تخمک است؛ ولی تخمک زن پس از هر دوره تخمک گذاری، فقط در محدوده زمانی ۱۲ تا ۲۴ ساعت پس از آزاد شدن قابل باروری است. بنابراین در لقاح طبیعی زوجین، نزدیکی طی ۲۴ تا ۴۸ ساعت قبل و بعد از تخمک گذاری، منجر به باروری می‌شود. اگر اسپرم و تخمک هم‌زمان حرکت خود را به سوی نواحی تناسلی زن آغاز کرده باشند، نتیجه آن باروری و تشکیل جنینی خواهد بود که در مراحل بعدی رشد، در دیواره رحم جایگزین خواهد شد (شکل شماره ۳) [۱۲].

شکل شماره ۳- شکل گیری جنین در لقاح خارج رحمی



مرد با هر انزال حدود صد تا دویست میلیون اسپرم آزاد می‌کند. در تماس جنسی طبیعی، اسپرم در ناحیه خلفی و پشت ناحیه برآمدگی دهانه رحم قرار می‌گیرد و پس از عبور از دهانه رحم (سرویکس) حرکت خود را به سوی لوله‌ها ادامه می‌دهد. برای اسپرم ریز و بسیار کوچک، حرکت از مسیر رحم تا لوله‌ها معادل کیلومترها شنا کردن یک انسان بالغ است و لذا تنها اسپرم‌های سالم، قوی و کارآمد می‌توانند در مدت زمان ۲۴ تا ۴۸ ساعت خود را به لوله‌های رحمی و تخمک برسانند. به همین دلیل، لقاح و باروری در خارج از بدن، شانس بسیار بالاتری را برای رسیدن اسپرم

- محیط فیزیکی و شیمیایی لازم برای عبور اسپرم و قابلیت بخشیدن به اسپرم در ناحیه تناسلی زن فراهم گردد.

- لوله‌های رحمی (فالوپ) سالم و باز، توانایی لازم را برای عبور مناسب اسپرم و تخمک فراهم آورند.

- رحم سالم و بدون نقص (بدون تومورهای فیبروئیدی، پولیپ، رحم دو شاخه و همچنین وجود لایه آندومتریوم با ضخامت کافی و سالم) برای شکل‌گیری مناسب و لانه‌گزینی جنین ضروری است [۱۳].

عوامل و بیماری‌های شایعی مانع از حاملگی طبیعی است. رفع این نقایص به وسیله درمان با روش لقاح خارج رحمی امکان‌پذیر است. علاوه بر جنس مذکر و مؤنث که هر یک به تنهایی در پدیده ناباروری نقش دارند، عوامل دو جانبه‌ای نیز در بروز ناباروری مؤثر هستند. به طور کلی می‌توان ۴۰ درصد از عوامل ناباروری را زنانه، ۴۰ درصد را مردانه، ۱۰ تا ۱۵ درصد عوامل را در هر دو و ۵ تا ۱۰ درصد را ناشی از عوامل ناشناخته دانست، که علل آن به طور جداگانه مورد بحث قرار می‌گیرد.

علل ناباروری زنان

از علل نازایی، بیماری‌های لگنی را می‌توان نام برد که شامل زخم‌ها، عفونت‌ها، التهاب، تومور و نقایص مادرزادی است. شایع‌ترین علت نازایی زنان، صدمات وارده به لوله‌های رحمی (فالوپ) است که منجر به انسداد آن شده و در نتیجه مانع از پیوستن اسپرم و تخمک می‌شود. همچنین چسبندگی حاصل از جراحی‌های لگنی نیز ممکن است باعث ناباروری شود. عواملی نظیر اندومتریوزیس، که در آن بافت اندومتر در خارج از رحم رشد نموده و باعث درد و خونریزی‌های شدید می‌شود، می‌تواند لوله‌های فالوپ و تخمدان‌ها را نیز درگیر کند. اخیراً معلوم شده است که حتی میزان خفیف اندومتریوزیس در حفره لگنی می‌تواند باعث ناباروری شود. این تأثیر به واسطه آزاد و رها شدن عوامل سمی است که باعث کاهش توانایی باروری تخمک می‌شوند. تخمک برای انتقال از تخمدان به لوله‌های فالوپ از محیط داخل لگنی عبور می‌کند. بنابراین، حضور میزان کم اندومتریوزیس، ممکن است تأثیر منفی بر مکانیسم انتقال تخمک به لوله‌های رحمی نداشته باشد. ولی وجود مواد سمی مربوط به اندومتریوزیس، ممکن است باعث از بین رفتن توانایی باروری تخمک شود. علاوه بر این، میزان بسیار خفیف اندومتریوزیس، منجر به پاسخ ایمنی منطقه‌ای و القای پاسخ‌های التهابی می‌شود. ماکروفاژهای داخل حفره لگنی و حتی داخل

به تخمک و باروری آن ایجاد می‌کند، زیرا در لقاح خارج رحمی، فاصله‌ای که اسپرم باید حرکت کرده و تخمک را بارور نماید، به مراتب کوتاه‌تر از فاصله‌ای است که اسپرم به صورت طبیعی باید آن را طی کند.

حاملگی در حقیقت با اتصال و یکی شدن دو گامت (اسپرم مرد و تخمک زن) شکل می‌گیرد. مهیا شدن شرایط لازم برای انجام این لقاح و باروری، بسیار مفصل و طولانی است. شروع بلوغ و جوانی با ترشح موزون و هماهنگ هورمون‌های جنسی آغاز می‌شود. این هورمون‌ها تغییرات فیزیکی و رفتاری را در مرد و زن ایجاد می‌کنند. هیپوتالاموس و هیپوفیز، تنظیم ساخت و آزاد شدن هورمون‌های جنسی مربوط را به عهده دارند. شایان ذکر است که دوره قاعدگی طبیعی (از زمان اولین روز خونریزی تا شروع مجدد دوره بعدی) به طور متوسط ۲۸ روز است. در برخی از زنان این دوره کوتاه‌تر یا طولانی‌تر است. در این گونه موارد، تغییرات هورمونی دوره قاعدگی و تخمک‌گذاری بر اساس تعداد روزهای دوره قاعدگی تغییر می‌یابد. برای مثال در یک زن با دوره قاعدگی ۳۵ روزه، تخمک‌گذاری حوالی روزهای ۱۷ و ۱۸ صورت می‌پذیرد [۱۲].

باروری در لقاح طبیعی و لقاح خارج رحمی

همان‌گونه که اشاره شد، لقاح طبیعی زمانی اتفاق می‌افتد که زن یک یا تعداد بیشتری تخمک سالم و بالغ را آزاد ساخته و این تخمک‌ها با اسپرم سالم و بالغ مرد ترکیب شوند. در این ارتباط برای انجام لقاح، اسپرم و تخمک باید از مسیر مجاری تناسلی زن، بدون توقف حرکت نموده و تحت تأثیر هورمون‌ها و ترشحات محیطی حمایت‌کننده، بارور شوند. تا کنون حاملگی در زوجی که فاقد یکی از دو پیش زمینه اصلی، یعنی انتقال مطمئن و بدون مشکل گامت‌ها به محل ترکیب آن در لوله‌های رحمی و همچنین محیط هورمونی لازم برای انجام باروری و بقای تخمک بارور شده باشد، ممکن نبوده است. در حال حاضر، باروری آزمایشگاهی یا لقاح خارج رحمی توانسته است مشکلات آناتومیک (ساختمانی) یا فیزیولوژیک بیشتر زوج‌هایی را که تا به حال حاملگی برای آنها خواب و خیالی بیش نبوده است مرتفع کند. لقاح و به دنبال آن حاملگی طبیعی، در صورت حضور پنج معیار ذیل امکان‌پذیر است:

- یک یا چند تخمک سالم و بالغ در زمان مناسب و در ارتباط با محیط هورمونی مناسب آزاد و رها شوند.

- اسپرم سالم، قوی، فعال و بالغ در داخل یا نزدیک رحم زن و در حوالی زمان تخمک‌گذاری وجود داشته باشد.

استفاده از داروهای مضر است که مادران در دوران حاملگی فرزند دختر خود مصرف نموده‌اند. یک مثال مشخص از این گونه نقایص، T شکل بودن رحم و به میزان قابل توجهی کم بودن حجم رحم به دلیل مصرف داروی Diethylstilbestrol (DES) طی حاملگی مادر است.

برخی از زنان قادر به تولید ترشحات با کیفیت مناسب در دهانه رحم (موکوس سرویکس) نیستند. این ترشحات معمولاً باعث عبور اسپرم از دهانه رحم و زنده ماندن آن می‌شوند. ترشحات غیر مناسب و مضر در اثر عفونت و نقص در وظایف فیزیکی و شیمیایی ترشحات مربوط، عارض می‌شود. گاهی جراحی و صدمات وارد به رحم نیز ممکن است باعث از بین رفتن غدد تولیدکننده موکوس دهانه رحم شود. در برخی موارد، زنان نسبت به اسپرم همسر خود پاسخ التهابی آلرژیک نشان می‌دهند یا آنتی بادی تولید می‌کنند که این آنتی بادی در موکوس دهانه رحم حضور دارد و با غیر متحرک کردن اسپرم از باروری تخمک جلوگیری می‌کند [۱۴].

علل ناباروری مردان

تشخیص علل ناباروری مردان بسیار مشکل است. انسداد مجاری انتقال‌دهنده اسپرم، یکی از علل شایع این گونه ناباروری‌هاست. انسداد کامل، ممکن است به دلیل ابتلا به بیماری‌هایی باشد که از طریق ارتباط جنسی منتقل می‌شوند. اگر چه معمولاً امکان جراحی برای ایجاد ارتباط مجدد لوله‌های منی پس از انجام وازکتومی وجود دارد.

در برخی از افراد، خصوصاً در مواردی که از عمل وازکتومی بیش از ده سال گذشته باشد، فرد نابارور باقی می‌ماند. چرا که در خلال این مدت، تحریک سیستم ایمنی موجب ایجاد واکنش‌های ایمنی می‌شود که نتیجه آن، تولید آنتی‌بادی‌هایی است که سبب از بین رفتن یا غیر متحرک شدن اسپرم فرد می‌گردد.

از علل دیگر نازایی در مردان، واریکوسل است. واریکوسل به معنی جمع شدن خون در سیاهرگ‌های متسع شده اطراف بیضه‌هاست که به واسطه افزایش درجه حرارت در ناحیه اسکروتوم و بیضه‌ها و همچنین ایجاد یک سری ترکیبات مضر، تولید اسپرم طبیعی و فعال را مختل می‌کند. برای ایجاد اسپرم سالم در بیضه، درجه حرارت اسکروتوم بایستی چند درجه پایین‌تر از قسمت‌های دیگر بدن باشد. در وضعیت طبیعی و ایده آل، بیضه‌ها از حفره شکمی به داخل اسکروتوم سریعاً انتقال می‌یابند. برخی از مواقع، بیضه‌ها برای سال‌ها در داخل حفره شکمی باقی می‌مانند و به اسکروتوم منتقل

لوله‌های فالوپ، سرگردان باقی می‌مانند و موجب از بین رفتن تخمک، اسپرم و حتی جنین می‌شوند. در این ارتباط حتی کم‌ترین و ملایم‌ترین انواع اندومتریوزیس، ممکن است موجب کاهش قدرت باروری در ۷۰ درصد از موارد شود [۱۴]. ناباروری ممکن است ناشی از صدمه و آسیب به تخمدان‌ها باشد. گاهی وضعیت هورمونی رحم و تخمدان طبیعی است و تخمک نیز به اندازه کافی رشد کرده است، اما تخمدان امکان آزادسازی تخمک را ندارد. مثلاً به دلیل صدماتی که ذکر شد یا ضخامت دیواره فولیکول تخمدان، تخمک در داخل فولیکول به دام افتاده و امکان آزادسازی آن مهیا نمی‌شود. اگر چه این موارد شیوع محدودی دارند، ولی ممکن است به صورت ارثی یا بر اثر عملکرد ناقص غدد فوق کلیوی (آدرنال) عارض شده باشند. بیماری‌های شایعی از قبیل عفونت‌های لگنی، اندومتریوزیس و تغییرات بافتی ناشی از عمل جراحی، ممکن است منجر به قرار گرفتن تخمدان‌ها در وضعیت بسیار نامطلوب شود. این بیماری‌ها می‌توانند با ایجاد سدی، مانع از ارتباط کامل زواید انگشتی لوله‌های فالوپ با سطح تخمدان‌ها شوند. در مواردی ممکن است یک یا هر دو لوله فالوپ، به طور کامل و مناسب، آزاد و متحرک باشند، ولی تخمدان یا تخمدان‌ها در دسترس لوله‌های فالوپ نبوده یا توانایی حرکت به سمت لوله‌های فالوپ را نداشته باشند. در این گونه موارد، تخمک‌ها ممکن است به جای آن که توسط زواید انگشتی لوله‌های فالوپ بازیابی و جمع‌آوری شوند، در حفره شکمی رها شده از بین بروند. آزاد شدن غیر طبیعی تخمک نیز یکی از عوامل شایع در نازایی زنان است. برخی زنان به طور کلی تخمکی را آزاد نمی‌کنند، در حالی که در برخی دیگر، آزادسازی تخمک با توجه به سیکل فرد یعنی در ارتباط با شکل‌گیری حاملگی (بارور شدن تخمک و زنده ماندن آن)، خیلی زود یا خیلی دیر صورت می‌گیرد که همه این موارد می‌توانند منجر به ناباروری زوج شود. کیفیت تخمک‌های آزاد شده از تخمدان نیز، مخصوصاً پس از سن سی و پنج سالگی، در ناباروری بسیار مؤثر است. توانایی باروری تخمک، هم‌زمان با افزایش سن کاهش می‌یابد [۱۴]. صدمه به لایه رحمی اندومتریوم به سبب بیماری، جراحی یا عفونت‌ها نیز منجر به نازایی زن می‌شود. همچنین صدمات وارد به رحم، تومورهایی مانند تومورهای فیبروئیدی، باعث جلوگیری از تماس و ارتباط جنین با اندومتریوم و رشد بعدی آن می‌گردد.

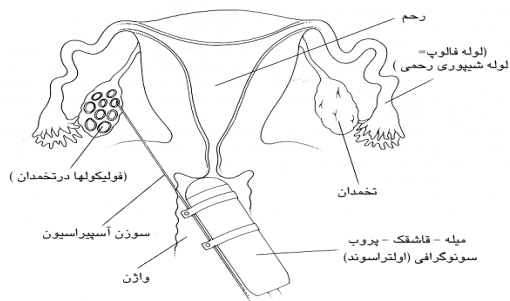
نقایص مربوط به اندازه و شکل رحم نیز می‌توانند منجر به ناباروری شود. گاهی اوقات شکل گیری غیر طبیعی رحم، بر اساس

استفاده کرد و پزشک می‌تواند مکانیسم اثر هر دارو و عوارض احتمالی آن را توضیح دهد [۱۷].

در سیکل IVF، تخمدان‌ها را به منظور کنترل رشد فولیکول‌ها و تعیین میزان تزریق هورمون‌ها مرتب با سونوگرافی، ارزیابی می‌کنند. بلوغ فولیکول‌ها تقریباً یک روز و نیم پیش از تخمک گذاری طبیعی اتفاق می‌افتد. در این موقع hCG تزریق می‌شود. hCG (human LH) جایگزین افزایش شدید هورمون LH است و منجر به القای تخمک گذاری حدوداً ۳۶ ساعت بعد می‌گردد. این امر به تیم تخصصی IVF اجازه می‌دهد که زمان مناسب اسپیراسیون تخمک را تعیین کنند [۱۸].

برداشت تخمک به دو روش صورت می‌گیرد. اولین روش، اسپیراسیون فولیکول با راهنمای سونوگرافی از طریق واژن است. این روش، جراحی سرپایی محسوب شده و با استفاده از داروهای ضد درد صورت می‌گیرد. پروب سونوگرافی، داخل واژن گذاشته می‌شود (شکل شماره ۴). پروب واژینال، امواج صوتی با فرکانس بالا ایجاد می‌کند و ارگان‌های لگنی را در صفحه مانیتور به تصویر می‌کشد. هنگامی که فولیکول‌های بالغ در تخمدان‌ها دیده شدند، پزشک سوزن مخصوص را از طریق واژن به فضای لگنی و داخل فولیکول‌ها هدایت می‌کند و تخمک‌ها با ساکشن کشیده می‌شوند [۱۹].

شکل شماره ۴- اسپیراسیون فولیکول با



سونوگرافی و از طریق واژن

لاپاروسکوپي روش قدیمی و کمتر شایع برداشت تخمک‌ها است. لاپاروسکوپي، نوعی روش جراحی است که معمولاً نیازمند بییهوشی عمومی است. جراح در اتاق عمل، لاپاروسکوپ را که لوله‌ای بلند و باریک مشابه تلسکوپ است، از طریق یک شکاف از زیر ناف وارد شکم می‌کند. جراح، داخل شکم را از میان لاپاروسکوپ نگاه می‌کند

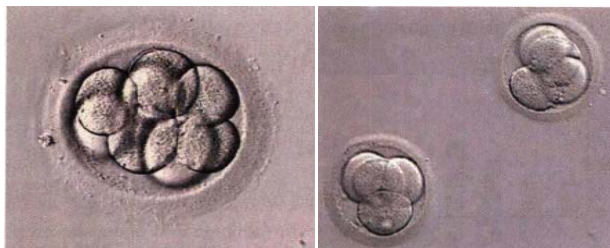نمی‌شوند. برای جلوگیری از صدمات جبران ناپذیر به بیضه‌ها (در صورت باقی ماندن در حفره شکمی) که نهایتاً منجر به ناباروری می‌شود، باید بیضه‌ها با عمل جراحی به داخل اسکروتوم منتقل شده و این عمل باید در اوایل دوران کودکی و طی یک سال اول پس از تولد صورت گیرد. در برخی از موارد نادر، بیماری‌های ارثی، رشد غیر طبیعی بیضه‌ها یا لوله‌های انتقال‌دهنده منی، مصرف داروهای خاص یا مواد شیمیایی محیطی و همچنین شیمی درمانی در سرطان‌ها نیز باعث جلوگیری از تولید اسپرم یا نقص در عملکرد آن می‌شوند. مصرف داروهای نظیر DES در زنان حامله باعث ایجاد نقایص در سیستم تولید مثل فرزند پسر آنها نیز می‌شود. در برخی از مردها به دلایل ناشناخته، هورمون‌های محرک در تولید و ساخت اسپرم ناکافی است و این امر منجر به عدم وجود اسپرم در نمونه منی یا نمونه حاصل از بیوپسی بیضه می‌گردد [۱۵].

در حال حاضر، تشخیص علت اصلی ناباروری در ده درصد از زوج‌های نابارور، با روش‌های جاری ممکن نیست. این موارد تحت عنوان ناباروری‌های ناشناخته دسته‌بندی می‌شوند.

لقاح خارج رحمی (In Vitro Fertilization-IVF)

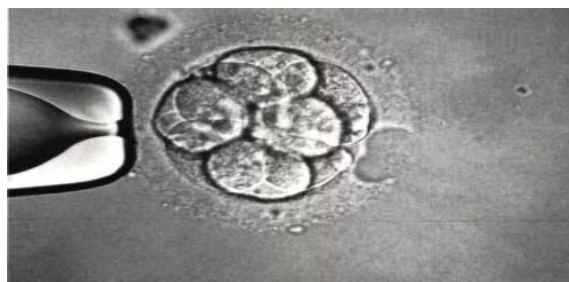طی این روش کمک باروری، اسپرم مرد و تخمک زن در خارج از بدن، در محیط آزمایشگاه با هم ترکیب می‌شوند. اگر لقاح انجام گیرد، جنین حاصل را به رحم زن منتقل می‌کنند. جنین منتقل شده غالباً در رحم، کاشته شده و رشد می‌یابد. IVF در مورد نازایی با علت‌های مختلف کاربرد دارد. اصولاً این روش زمانی استفاده می‌گردد که لوله‌های رحمی زن، بسته شده، آسیب دیده یا وجود نداشته باشد. IVF امروزه برای درمان ناباروری به علت‌های اندومتریوز، عوامل مردانه، عوامل ایمونولوژیک یا ناباروری با علت نامشخص نیز کاربرد دارد. مراحل اصلی در سیکل‌های IVF شامل تحریک تخمک گذاری، برداشت تخمک، تلقیح، لقاح، کشت جنین و انتقال جنین است [۱۶]. طی تحریک تخمک گذاری، داروهای محرک تخمک گذاری، که داروهای باروری نیز نامیده می‌شوند، برای تحریک تخمدان‌ها به منظور تولید چندین تخمک بالغ (به طور معمول هر ماه یک تخمک از هر تخمدان آزاد می‌شود) به کار می‌روند. متخصصان IVF هم عقیده هستند که اگر بیش از یک تخمک لقاح یابد و به رحم منتقل گردد، احتمال حاملگی بیشتر خواهد بود. نوع دارو و مقدار آن بستگی به برنامه سیکل و بیمار دارد. داروهای تخمک گذاريف غالباً طی یک دوره ۱۰-۷ روزه داده می‌شوند. داروها را ممکن است به تنهایی یا در ترکیب با هم

حدود ۳۰ ساعت پس از لقاح، تخمک لقاح یافته به ۲ سلول تقسیم می‌گردد و رویان نامیده می‌شود. رویان، طی کشت، چندین تقسیم سلولی انجام می‌دهد. پس از ۴۸ تا ۷۲ ساعت، جنین ۴ تا ۱۲ سلولی آماده انتقال به رحم زن می‌شود (شکل شماره ۷) [۱۹]. شکل شماره ۷- جنین در روز دوم (۴ سلولی) و روز سوم (۸ سلولی)



Hatching آزمایشگاهی جنین، تکنیک جدید دیگری است برای زنانی که در سیکل‌های قبلی IVF حامله نشده‌اند یا مسن هستند. در این روش، پس از لقاح، زونا پلوسیدا با مواد شیمیایی یا مکانیکی و یا به وسیله لیزر برش داده و نازک می‌شود تا آزاد شدن جنین از آن راحت‌تر صورت گیرد (شکل شماره ۸). این روش در بعضی از موارد به کاشته شدن جنین در رحم کمک می‌کند [۲۱].

شکل شماره ۸- Hatching آزمایشگاهی جنین



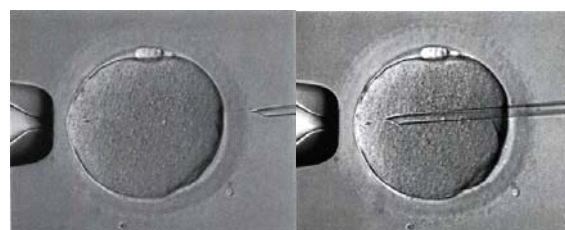
قدم بعدی در مسیر IVF، انتقال جنین حاصل به داخل رحم است که به صورت سرپایی صورت می‌گیرد و معمولاً نیازی به بیهوشی ندارد. زن در وضعیت معاینه قرار می‌گیرد و پزشک با گذاشتن اسپکولوم واژینال، دهانه رحم را می‌بیند. جنین شناس، یک یا چند جنین را به داخل کتر می‌کشد و سپس به آهستگی این کتر را از میان سرویکس عبور داده و جنین‌ها را به داخل رحم منتقل می‌کند (شکل شماره ۹).

بعضی از پزشکان استراحت چند ساعته‌ای را پس از انتقال توصیه می‌کنند. جنین‌های اضافی را می‌توان منجمد کرد تا در سیکل‌های بعدی منتقل گردند [۱۹].

و سوزن را به داخل فولیکول‌های تخمدان هدایت کرده و تخمک‌ها و مایع فولیکولی از طریق لاپاروسکوپ آسپیره می‌شود. تخمک‌ها پس از آسپیراسیون در آزمایشگاه جنین‌شناسی، از نظر درجه بلوغ، کنترل می‌شوند. درجه بلوغ تخمک، زمان تلقیح یا اضافه کردن اسپرم به آن را تعیین می‌کند. تلقیح را می‌توان بلافاصله پس از جمع‌آوری تخمک‌ها، یا پس از چند ساعت انجام داد. در آزمایشگاه، اسپرم از مایع منی جدا می‌شود.

چندین روش شستشو برای جداسازی اسپرم‌های با تحرک عالی از اسپرم‌های کم حرکت، بی حرکت یا مرده وجود دارد. اسپرم‌های متحرک در ظرف‌های آزمایشگاهی، حاوی محیط کشت IVF روی تخمک‌ها ریخته می‌شوند. این ظرف در محیط انکوباتور با درجه حرارت مشابه بدن زن نگهداری می‌شود [۱۹].

در مواردی که تعداد اسپرم بسیار کم است، تکنیک مخصوص میکرواینجکشن (Intracytoplasmic Sperm Injection-ICSI) به کار می‌رود (شکل شماره ۵). در روش ICSI یک اسپرم مستقیماً به داخل سیتوپلاسم تخمک تزریق می‌گردد [۲۰].



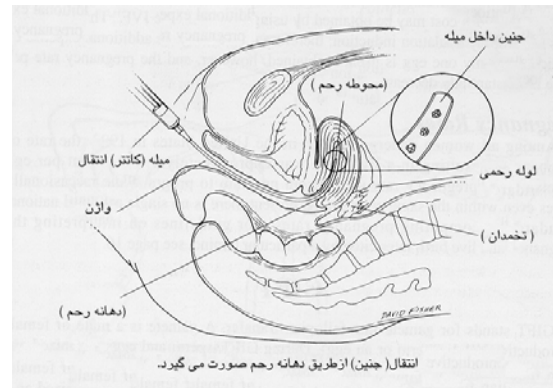
شکل شماره ۵- تزریق اسپرم به داخل تخمک

این روش‌ها نسبتاً جدید بوده و در همه مراکز لقاح خارج از رحمی، به طور معمول اجرا نمی‌شوند. موفقیت این روش‌ها وابسته به خصوصیات مایع منی و تجربیات گروه پزشکی است. حدوداً ۱۶-۱۸ ساعت بعد از میکرواینجکشن، لقاح کامل می‌شود و دو پیش هسته در داخل تخمک مشاهده می‌شود که این وضعیت زایگوت (تخم) نامیده می‌شود (شکل شماره ۶).

شکل شماره ۶- زایگوت یا تخمک لقاح یافته پس از ۲۴ ساعت



شکل شماره ۹- انتقال جنین



باروری شخص ثالث

«باروری شخص ثالث» به استفاده از تخمک، اسپرم، یا جنینی اطلاق می‌گردد که شخص ثالثی آن را اهدا کرده تا زوج ناباروری توانایی پدر و مادر شدن را بیابند.

همچنین در اختیار گرفتن رحم دیگری برای پرورش جنین زوجی که رحم زن قادر به نگهداری جنین نیست، حکم باروری شخص ثالث را می‌یابد. باروری شخص ثالث در کنار جنبه درمانی خود، ابعاد فقهی، حقوقی، اخلاقی و روانی - اجتماعی پیچیده‌ای دارد که بر اساس شرایط فرهنگی، اجتماعی - اعتقادی هر کشور، نیازمند دقت نظر خاص است و باید مورد توجه قرار گیرد [۲۲-۲۴].

از آنجا که در کشور تجربه قابل توجهی در زمینه «باروری شخص ثالث» وجود ندارد، تأثیرات آن بر روی دریافت کنندگان و اهدا کنندگان و فرزندان حاصل دقیقاً مشخص نیست.

افراد یا زوج‌هایی که در اندیشه استفاده از باروری شخص ثالث هستند، باید کاملاً از موقعیت حقوقی موجود در رویه قضایی کشور آگاه باشند. مشورت با مشاوران و نیز وکلای آشنا به موضوعات مربوط به باروری شخص ثالث، تأثیر بسزایی بر روند درمان و آینده آنها و فرزندشان دارد.

رحم جایگزین، که زن از طریق آن، طی قراردادی، رحم خود را برای حمل جنین یک زوج نابارور اجازه می‌دهد و جنین را برای زوج نابارور تا هنگام تولد حمل می‌کند، زمینه بروز اختلافات حقوقی متعددی را فراهم می‌آورد. مقدمات «باروری شخص ثالث» (به شکل اهداکننده آشنا یا نا آشنا)، به گونه‌ای است که همواره امکان بالقوه‌ای برای نگرانی از روند درمان ایجاد می‌کند و همچنان طبیعت این درمان را بحث برانگیز باقی نگه داشته است.

تخمک اهدایی

استفاده از تخمک اهدایی برای زنی توصیه می‌شود که دارای رحم است، اما تخمدان‌های او تخمک‌های مناسبی تولید نمی‌کنند [۲۵]. این نقص ممکن است ناشی از عدم وجود تخمدان، نارسایی زودرس تخمدان، یا سن بالای زن باشد [۲۶]. همچنین مواردی که تخمدان‌ها بر اثر معالجه سرطان (به سبب شیمی درمانی یا رادیوتراپی)، اندومتریوز و یا عفونت لگنی، توانایی خود را در تولید تخمک/تخمک سالم از دست می‌دهند، زن می‌تواند داوطلب دریافت تخمک شود [۲۸ و ۲۷]. علاوه بر این، استفاده از تخمک‌های اهدایی به زنی توصیه می‌شود که به دلیل ابتلا به بیماری ژنتیک، انتقال بیماری به کودک وی محتمل است [۲۹]. در این روش با استفاده از تکنیک باروری آزمایشگاهی (IVF)، تخمک‌ها از تخمدان‌های زن دیگر برداشت می‌شوند و در آزمایشگاه جنین شناسی و در مجاورت با اسپرم همسر گیرنده، یا تزریق اسپرم به داخل سیتوپلاسم تخمک، بارور می‌شوند و نهایتاً جنین‌های حاصل در رحم زن گیرنده منتقل می‌شوند. قبل از هر گونه اقدامی، پزشک تاریخچه پزشکی مفصلی از زوج دریافت کننده به همراه کلیه بررسی‌ها، معاینات و آزمایش‌های مورد نیاز مربوط به وضعیت باروری و همچنین سلامتی آنها تهیه می‌کند. در زنان بالای ۴۰ سال، قبل از شروع درمان، پزشک ارزیابی دقیقی از جمله معاینات قلبی - عروقی و بررسی مشکلات دوران بارداری انجام می‌دهد. برای ارزیابی رحم دریافت کننده، ممکن است هیستروسکوپی یا هیستروسالپینگوگرام (HSG) نیز ضروری باشد. این آزمایش‌ها منطبق بر استانداردهای موجود و متناسب با شرایط بیمار و پروتکل‌های موجود صورت می‌گیرد. اهدا کننده باید کم‌تر از ۳۴ سال سن داشته، ترجیحاً باروری وی قبلاً ثابت شده باشد و تیم درمانی با بررسی‌های لازم، از سلامت وی اطمینان حاصل کرده باشند. دلیل شرط سنی اهداکننده تخمک این است که زنان جوان به داروهای هورمونی تجویز شده در طول دوره درمان پاسخ بهتری می‌دهند و تخمک‌های سالم‌تر و بیشتری دارند. همچنین امکان بروز اختلالات ژنتیک کم‌تر است و درصد موفقیت حاملگی آنها نیز بیشتر است [۳۰-۳۲]. حاملگی‌های طبیعی در زنان مسن‌تر از ۳۴ سال، خطر ایجاد ناهنجاری‌های کروموزومی به‌ویژه سندرم داون در کودک حاصل را افزایش می‌دهد. بنابراین اگر اهداکننده بیش از ۳۴ سال سن داشته باشد و حاملگی صورت پذیرد، ممکن است زوج دریافت کننده، تحت بررسی‌های تشخیصی جنینی قبل از انتقال

برای واگذاری جنین‌های اهدایی به دریافت‌کننده، باید قبلاً اجازه اهداکننده را دریافت کرد. ممکن است جنین‌های اهدایی را تحت همان شرایط تخمک‌های اهدایی، واگذار کرد. حقوق مربوط به جنین‌های اهدایی در کشورهای مختلف متفاوت است و پژوهشکده فن آوری‌های نوین علوم پزشکی، ابن سینا با پیشدستی و گردآوری فتاوی مراجع، برگزاری سمینارهای متعدد، جلسات پیاپی و تهیه مقدمات لازم، تدوین کتب، نگارش مقالات متعدد و طرح پیشنهادی به کمک متخصصان برای ارائه به صورت لایحه یا طرح در مجلس شورای اسلامی و تصویب آن، در صدد رفع مشکلات قانونی ناشی از به‌کارگیری چنین روشی در درمان زوج‌های نابارور است.

رحم جایگزین (Surrogacy)

جایگزینی رحمی توسط زنی صورت می‌پذیرد که برای به ثمر رساندن جنین زن دیگر باردار می‌شود [۴۵]. استفاده از رحم جایگزین در لقاح آزمایشگاهی، زمانی است که مشکل ناباروری نه در اسپرم و نه در تخمک و نه در جنین حاصل باشد، بلکه زن با داشتن تخمدان‌هایی با عملکرد طبیعی فاقد رحم باشد. به‌علاوه، در صورت وجود نقایصی در ساختمان رحم یا امکان بروز نگرانی و تهدیدهای جدی پزشکی در دوران حاملگی، سلامت زن به خطر افتاده یا مانع از جایگزینی جنین در رحم یا حمل آن شود. در همه این موارد، رحم جایگزین یک راه‌حل انتخابی برای داشتن فرزند خواهد بود. اطلاق رحم جایگزین در لقاح خارج از رحمی، موقعی به کار می‌رود که زنی برای به ثمر رساندن جنین زوج دیگر باردار شود [۴۰].

رحم جایگزین به دو شکل مختلف مطرح است. در مواقعی جنین حاصل پس از لقاح تخمک و اسپرم متعلق به زوج نابارور به رحم زن دیگر منتقل شده تا پس از دوران حمل و در زمان تولد، فرزند به صاحبان گامت برگردانده شود. این نوع درمان، مستلزم انجام عمل IVF یا ICSI است. در این گونه موارد، حامل بارداری، وابستگی ژنتیک با کودک حاصل ندارد. شکل دیگر مطرح، جایگزینی سنتی رحم است که استفاده از این روش مستلزم انجام IVF نیست. این اقدام، زمانی صورت می‌گیرد که زوج نابارور علاوه بر فقدان رحم، فاقد تخمدان یا ضعف عملکرد یا نارسایی زودرس تخمدان بوده و قادر به تولید تخمک/تخمک سالم نبوده، یا به دلیل داشتن بیماری ژنتیک و انتقال آن به فرزند، بارداری او منع شده باشد. در این روش، فرد صاحب رحم با اسپرم همسر زوج نابارور می‌تواند به روش IUI حامله شده یا تخمک‌های وی پس از تحریک تخمک‌گذاری

کننده تشخیص داده نشود، لازم است همه اسپرم‌ها منجمد و ذخیره گردند تا پس از ۶ ماه، دهنده اسپرم مجدداً مورد آزمایش قرار گیرد [۴۱].

در سال‌های اخیر، استفاده از اسپرم اهدایی یکی از مؤثرترین روش‌های درمان زوج‌های نابارور با عوامل متعدد ناباروری مردانه بوده است. برای تصمیم‌گیری درباره استفاده از این روش درمانی، لازم است زوج نابارور، علل ناباروری خود را بدانند و اطمینان حاصل کنند که بدون استفاده از اسپرم جایگزین حاملگی صورت نمی‌گیرد (این امر پس از بررسی‌های کامل تاریخچه پزشکی، معاینات بالینی و انجام آزمایش‌ها، توسط پزشک تأیید می‌شود). همچنین زوجین باید از ابعاد متنوع اخلاقی، شرعی و قانونی سیکل درمانی حاملگی شخص ثالث کاملاً آگاه شوند و اطمینان حاصل کنند که خواستار به‌کارگیری این شیوه درمانی هستند.

جنین اهدایی

استفاده از جنین اهدایی در لقاح خارج از رحمی برای زمانی است که زوج نابارور توأماً با داشتن مشکلاتی از قبیل نداشتن تخمک/تخمک سالم و همچنین نداشتن اسپرم/اسپرم سالم امکان مشارکت در تشکیل جنین بیولوژیک خود را نداشته باشند و یا با عدم امکان تشکیل جنین/جنین سالم، تنها راه حل درمانی آنها، استفاده از جنین اهدایی زوج ثالث باشد [۴۴-۴۲]. در این اقدام درمانی، جنین حاصل از اسپرم و تخمک یک زوج قانونی، پس از لقاح و تقسیمات اولیه و حداکثر تا چهار روز از زمان لقاح، به رحم زن منتقل می‌شود که در این صورت، فرزند حاصل، از لحاظ ژنتیک هیچ‌گونه ارتباطی با زوج دریافت‌کننده جنین ندارد [۴۰]. اگر چه به لحاظ این که جنین در رحم زوجی پرورش می‌یابد که به دنبال داشتن فرزندی از آن خود هستند و به لحاظ این که دریافت‌کننده جنین از ابتدای حاملگی تا زایمان و حتی در زمان شیرخوارگی و پس از آن با فرزند همراه است، از نظر بسیاری، شرعاً و عرفاً موقعیت یک مادر را می‌یابد. در این روش همچنین می‌توان از جنین‌های زوج ناباروری بهره جست که در یک اقدام درمانی لقاح خارج رحمی (IVF)، باردار شده و نیازی به مابقی تخمک‌های بارور شده خود نداشته، از استفاده مجدد از این جنین‌ها نیز منصرف و آنها را جهت استفاده زوج‌های نابارور متقاضی دریافت جنین اهدا می‌نمایند. کودک حاصل از این روش، ارتباط ژنتیک با زن دریافت‌کننده یا همسر وی نخواهد داشت. درصد موفقیت برای جنین‌های اهدایی که قبلاً منجمد و نگهداری می‌شوند، کم‌تر از جنین‌های تازه است.

در اتاق عمل جمع‌آوری و با اسپرم همسر زوجه نابارور به روش IVF یا ICSI تلقیح شوند و جنین‌های حاصل به رحم جایگزین که صاحب تخمک نیز هست، منتقل شوند. بنابراین، تخمک فرد صاحب رحم در باروری فرزند حاصل، نقش‌اهدایی را نیز می‌یابد. فرزند شکل یافته وابستگی ژنتیک با رحم جایگزین و صاحب اسپرم خواهد داشت، اما با زوجه نابارور و صاحب اسپرم هیچ قرابتی ندارد. اگر چه رحم جایگزین، موظف است که پس از تولد، فرزند را به زوج نابارور باز گرداند. زن یا زوج متقاضی باید پس از تولد کودک توسط فرد اجاره‌دهنده رحم، قانوناً او را به فرزند پذیرند.

ارزیابی زوج نابارور برای اجاره رحم، شامل معاینه و تهیه تاریخچه کامل پزشکی از زن و مرد است. علاوه بر آن، آزمایش کامل فیزیکی زوج و ارزیابی از چگونگی کارکرد تخمدان‌های زن را نیز می‌توان توصیه نمود. کیفیت مایع منی مرد نیز باید مورد بررسی قرار گیرد. یکی از موارد مهم توصیه شده، انجام آزمایشات بیماری‌های عفونی است. ارزیابی جایگزینی سنتی رحم نیز مستلزم آزمایش دقیق اجاره دهنده و همسر فرد نابارور است.

دستورالعمل‌های تهیه شده برای رحم جایگزین به‌خوبی دستورالعمل‌های تهیه شده در مورد اسپرم و تخمک‌اهدایی نیست. نکته مهم این که، جایگزین رحم مطلوب، باید نسبتاً جوان بوده و در سابقه قبلی، دارای حاملگی بدون مشکل باشد. علاوه بر آن، اعتیاد نداشته، همچنین فاقد اختلالات پزشکی نظیر دیابت باشد. سازگاری Rh نیز با اهمیت است، چرا که سلامت جنین به خطر نیفتد. پس از تهیه تاریخچه کامل پزشکی از او، معاینات بالینی و نیز آزمایش‌هایی برای بیماری‌های عفونی صورت می‌گیرد. در این موارد، ارزیابی رحم جایگزین و همچنین بررسی روان‌شناختی وی نیز قویاً توصیه می‌شود. آماده‌سازی فرد برای جایگزینی رحم بر اساس اطلاعات حاصل درباره افراد متغیر است. برخی از مراکز درمانی به زوج، فرصت انتخاب و تماس با اهدا کننده را می‌دهند، در حالی که سایر مراکز، رحم جایگزین ناشناس را ترجیح می‌دهند [۴۶].

بحث و نتیجه گیری

ناباروری به عدم تحقق حاملگی پس از یک سال تلاش منظم و مقاربت عادی زوج و بدون استفاده از هر نوع پیشگیری اطلاق می‌گردد [۴۷]. در صورت عدم تحقق باروری، زوج، نابارور محسوب شده و باید به مراکز درمان ناباروری مراجعه نمایند. امکان جداسازی تخمک از بدن و باروری آن در آزمایشگاه با اسپرم همسر و انتقال

جنین حاصل به رحم زن از ۱۹۷۸، موجب تحولی نوین در علوم تولید مثل شد و روش‌های لقاح خارج از رحمی ابداع شد [۴۸]. رشد و توسعه روش‌های لقاح خارج از رحمی تا آنجا توسعه یافت که علاوه بر اسپرم بالغ [۴۹، ۵۰] اسپرم بالغ نشده و غیر متحرک موجود در اپیدیدیم یا بیضه نیز امکان باروری تخمک زوجه را فراهم آورد و هم‌زمان امکان بلوغ تخمک بالغ نشده زن نیز در آزمایشگاه فراهم شد. به این ترتیب، امکان حاملگی زوج‌های ناباروری که باروری آنها با لقاح طبیعی میسر نبود، فراهم شد. لازمه باروری حضور همه عوامل مؤثر در شکل‌گیری آن است. یعنی اسپرم، تخمک و جنین سالم و رحم مناسب برای تداوم رشد و نمو جنین تا تولد. عدم حضور هر یک از این عوامل مؤثر در باروری، عامل عدم تحقق باروری حتی به شکل لقاح خارج از رحمی است. در این وضعیت حاملگی شخص ثالث به عنوان روشی جایگزین در تکنولوژی تولید مثل و لقاح خارج رحمی مطرح شد [۵۱]. این اقدام که حضور گامت، جنین یا رحم شخص ثالثی را در شکل‌گیری و تولد فرزند زمینه‌سازی می‌نمود، موضع‌گیری‌های فرهنگی، اجتماعی، اخلاقی، شرعی و حقوقی را به همراه داشت و مجوز انجام آن در بسیاری از جوامع و کشورها زیر سؤال رفت [۵۲]. به گونه‌ای که عده‌ای استفاده از این روش‌ها را از نظر قانونی ممنوع اعلام کردند و بسیاری نیز به دلایل شرعی از به‌کارگیری و استفاده از این روش‌های درمانی منصرف شدند. هر چند برای بسیاری از زوج‌های محروم از داشتن فرزند، انتخاب‌های موجود در باروری شخص ثالث، تنها راه رسیدن به آرزوی پدر و مادر شدن را فراهم می‌کند.

توصیه بیشتر متخصصان به زوج‌های نابارور، قبل از اقدام به باروری فرد ثالث، شرکت در جلسات مشاوره‌ای است تا به ابعاد مختلف این درمان توجه نموده و مانع شکل‌گیری مشکلات آتی پس از اقدام درمانی شود. رضایت طرفین در انجام این روش به عنوان راهکاری برای تداوم و پایداری این تصمیم بسیار مهم است. اگر اهدا کننده رحم با زوج تحت درمان آشنا باشد، بررسی و حل احساسات متعارض احتمالی بعدی اهدا کننده رحم، بسیار مهم خواهد بود. محرمانه بودن باروری شخص ثالث، از بدو اقدام درمانی باید تعیین شود و در صورت انتخاب اهدا کننده آشنا، میزان ارتباط کودک با اهدا کننده رحم جایگزین پس از تولد فرزند باید قبل از شروع معالجات تعیین گردد.

حل مسائل حقوقی، اخلاقی و معنوی مربوط به باروری فرد ثالث در پس پرده توانایی‌های فنی در پزشکی باروری، پنهان گشته است.

اختصاصی تنها قادر به لقاح با تخمک از گونه و جنس مشابه خود است. سلول جنسی ماده نیز با محتویات ژنتیک آن، که اطلاعات مربوط به آن موجود را با خود حمل می‌کند، تنها و به طور بسیار اختصاصی قادر به لقاح با سلول نر همجنس خود است. به عبارت دیگر، باروری تخمک یک پستاندار توسط اسپرم پستاندار دیگر و حتی گونه‌های نزدیک ممکن نیست. گرده گیاه یا اسپرم یک حیوان، اطلاعات ژنتیک منحصر به خود را منتقل می‌کند و به هیچ وجه قادر به باروری تخمک انسان نیست.

شایان ذکر است که تا کنون هیچ کس ادعای خلق و تولید یک سلول مانند اسپرم را ننموده و کاربرد واژه اسپرم مصنوعی در باروری انسان اشتباهی آشکار و از بُعد علمی غیر قابل فهم و درک است. همچنین امکان استفاده از تخمک یک موجود برای موجود دیگر، یا امکان ساخت سلولی به نام تخمک، یا حتی هر سلول دیگر، برای بشر تا کنون مقدور نیست. لذا به نظر می‌رسد که استفتائات از فقها مبتنی بر این موارد بیشتر جنبه تخیلی یا نظری داشته و بر مبانی علمی متکی نیست. بررسی سلامت اهداکننده و دریافت کننده از اهمیت خاصی در باروری گامت، جنین و رحم شخص ثالث برخوردار است. خوشبختانه در قانون و آیین نامه اجرایی نحوه اهدای جنین به زوج‌های نابارور، موضوع ارزیابی سلامت اهداکننده و دریافت کننده و احراز آن توسط مراکز مجاز درمان ناباروری، یک وظیفه محسوب شده است. بنابراین، در بحث اهدای گامت و اجاره رحم نیز به عنوان رویه‌ای واحد باید مد نظر و توجه قرار گیرد. امید است برگزاری سمینار اهدای گامت و آشنایی با مفاهیم مذکور امکان تصویب قوانین و مقررات حقوقی را در به‌کارگیری این روش‌ها فراهم آورد. همچنان که برگزاری سمینار اهدای جنین در سال ۱۳۷۷ زمینه تصویب قانون مربوط را فراهم نمود.

متأسفانه به دلیل تازگی نسبی باروری شخص ثالث، عواقب دراز مدت روانی برای کودک حاصل از این نوع باروری هنوز شناخته نشده است. مسلماً باید قوانینی در مورد باروری شخص ثالث وجود داشته باشد تا نگرانی‌های بعدی ناشی از استفاده این فناوری را حذف نموده یا کاهش دهد. در قوانین باید به ثبت کتبی رضایت کامل طرفین در انتخاب هر یک از این روش‌های درمانی، به عنوان یکی از نکات مهم و اساسی توجه شود. این رضایت باید تعهد اهداکننده گامت و جنین یا اجاره‌دهنده رحم را در صرف نظر کردن از تمام حقوق و تکالیف ناشی از فرزند دار شدن روشن ساخته به طور صریح بیان نماید که زن نابارور، مادر قانونی کودک و زوج نابارور متقاضی، والدین قانونی کودک هستند. مشورت با وکیل مطلع در این زمینه برای اطلاع از قوانین مربوط فعلی و مشکلات ناشی از آن، ضروری است. بر اساس نظر کلیه مسلمین، هر مسلمان باید از امکانات علمی و تکنیکی موجود برای درمان خود استفاده نماید و این اقدام به منزله یک دستور دینی تلقی می‌گردد. بنابراین، زوج‌های نابارور هیچ گونه محدودیتی در استفاده از روش‌های متنوع و پیشرفته لقاح خارج از رحمی را ندارند و این در زمانی است که از گامت، جنین یا اسپرم زوج در این درمان استفاده شود. بنابراین گاه هرگونه دخالت شخص ثالث در باروری زوج نابارور، ممنوع تلقی شده است. هر چند که اخیراً نگرش فقه شیعه به این موضوع تغییر یافته و بسیاری از علما و فقها مجوز شرعی استفاده از حاملگی شخص ثالث را طی شرایطی اعلام نموده‌اند. این موضوع تا آنجا بسط یافته است که برخی از فقها اعراض فرد از گامت (با زوج از جنین) خود و اهدا نمودن آن در قالب اهدای ناشناس به بانک اسپرم و تخمک یا جنین را به منزله حذف نسب از صاحبان گامت تلقی نموده‌اند [۵۲]. اسپرم به عنوان نطفه جنس نر، به طور

منابع

- 1- World Health Organization. Infertility, a tabulation of available data on prevalence of primary and secondary infertility. Geneva, WHO Programme on Maternal and Child Health and Family Planning, Division of Family Health, 1991
- 2- Templeton A, Fraser C, Thompson B. The epidemiology of infertility in Aberdeen. *British Medical Journal* 1990; 301: 148-52
- 3- Confino E, Friberg J, Dudkiewicz AB, Gleicher N. Intrauterine inseminations with washed human spermatozoa. *Fertility and Sterility* 1986; 46: 55-60
- 4- Mahadevan M, Baker G. Assessment and preparation of semen for in-vitro fertilization. In: Wood C, Trouson AO (Eds). *Clinical in-vitro fertilization*. Springer Verlag: Berlin, 1984: 83-97
- 5- Brinsden R, Marcus S. An overview of intrauterine insemination. In: Meniru G.I. (Ed.). *A Handbook of Intrauterine Insemination*. Cambridge University Press: Cambridge, 1997: 1-8
- 6- Cohen J. A review of clinical microsurgical fertilization. In: Cohen J, Malter H.E, Talansky B.E, et al. (Eds). *Micromanipulation of Human Gametes and Embryos*, 1991: 163-90

- 7- Edwards RG, Sharpe DJ. Social values and research in human embryology. *Nature* 1972; 231: 87-91
- 8- Yovich JL, Stanger JD, Yovich JM. Treatment of male infertility by in vitro fertilization. *Lancet* 1984; 2: 169-70
- 9- Malpani A. How to have a baby? 1st Edition, UBS Publishers Distributors Pvt: New Delhi, 2001
- 10- Cunningham F, MacDonald P, Gant N. Williams Obstetrics. 18th Edition, Appleton & Lange: USA, 1989
- 11- Jequier A. Male infertility. 1st Edition, Black Science Ltd: UK, 2000
- 12- Guyton A, Hall J. Textbook of medical physiology. 10th Edition: USA, 2005
- 13- Speroff L, Fritz M. Clinical gynecologic endocrinology and infertility. 7th Edition. Lippincott Williams & Wilkins: USA, 2005
- 14- Cedars M. Infertility, practical pathways in obstetrics & gynecology. Mc Graw Hill: USA, 2005
- 15- Schoysman D, Vanderwlmén P. Pregnancy after fertilization with human testicular spermatozoa (letter). *Lancet* 1993; 342: 1237
- 16- Yanagimachi R. Mammalian fertilization, in: The physiology of reproduction. Knobil E, Neill J, Eds. Raven Press: New York, 1994; 189
- 17- Gianoraoli L. ESHRE guidelines for good practice in IVF laboratories. *Human Reproduction* 2000; 15: 2241-46
- 18- Gardner. Textbook of assisted reproduction techniques. 1st Edition, Weiss man reprint: USA, 2001
- 19- Cedars M. Infertility, practical pathways. USA, 2005
- 20- Yovich JL, Stanger JD, Yovich JM. Treatment of male infertility by in vitro fertilization. *Lancet* 1984; 2: 169-70
- 21- Veiga A, Boiso I, Belil I. Assisted hatching, Textbook of assisted reproductive techniques; laboratory and clinical perspectives 2nd Edition, 2004
- 22- Baetens P. Counselling couples and donors for oocyte donation: the decision to use either known or anonymous oocytes. *Human Reproduction* 2000; 15: 476-84
- 23- Schenker J. Ovum donation: ethical and legal aspects. *Journal of Assisted Reproduction and Genetics* 1992; 9: 411-17
- 24- Lessor R. All in the family: social processes in ovarian egg donation between sisters. *Sociological Health and Illness* 1993; 15: 393-413
- 25- LutjeN P, Trounson A, Leeton I. The establishment and maintenance of pregnancy using in vitro fertilization and embryo donation in a patient with primary ovarian failure. *Nature* 1984; 307: 174-5
- 26- Stolwijk A, Zielhuis G, Sauer M, Hamilton C, Paulson R. The impact of the woman's age on the success of standard and donor in vitro fertilization. *Fertility and Sterility* 1997; 67: 702-10
- 27- Coulam CB, Adamson SC, Annegers JF. Incidence of premature ovarian failure. *Obstetrics and Gynecology* 1986; 67: 604-6
- 28- Coulam C.B. Premature gonadal failure. *Fertility and Sterility* 1982; 38: 645-55
- 29- Rosenwaks Z. Donor eggs: their application in modern reproductive technologies. *Fertility and Sterility* 1987; 47: 895
- 30- Cohen M.A, Lindheim S.R, Sauer M.V. Donor age is paramount to success in oocyte donation. *Human Reproduction* 1992; 14: 2755-58
- 31- Brown S. Genetic aspects of donor selection. In: Sauer M.V, ed. Principles of oocyte and embryo donation. Springer-Verlag: New York, 1998; 53-63
- 32- Baird PA, Anderson TW, Newcombe HB, Lowry RB. Genetic disorders in children and young adults: a population study. *American Journal Human Genetics* 1988; 42: 677-93
- 33- Patki Ameet, Gada Saxena, Shailaja Parikh, Firuza R. Oocyte donation. In: The infertility manual. 2nd Edition, Jaypee Brothers Medical Publishers (P) Ltd: New Delhi, 2004: 382-87
- 34- Meheranghiz B. Minbattiwalla, preimplantation genetic diagnosis. In: The infertility manual. 2nd Edition, Jaypee Brothers Medical Publishers (P) Ltd: New Delhi, 2004: 487-97
- 35- Gonen Y, Casper R, Jacobson W, Blaukier J. Endometrial thickness and growth during ovarian stimulation: A possible predictor of implantation in invitro fertilization. *Fertility and Sterility* 1989; 52: 446
- 36- Rozenwaks Z. Donor eggs: their application in modern reproductive technologies. *Fertility and Sterility* 1987; 47: 895-909
- 37- Lutjen P. The establishment and maintenance of pregnancy using in vitro fertilization and embryo donation in a patient with primary ovarian failure. *Nature* 1984; 307: 174-75
- 38- Remohi J. Long oestradiol replacement in an oocyte donation programme. *Human Reproduction* 1995; 10: 1387-391

- 39- Rosenwaks Z. Donor eggs: their application in modern reproductive technologies. *Fertility and Sterility* 1987; 47: 895
- 40- Sauer MV, Paulson RJ, Francis MM. Preimplantation adoption: establishing pregnancy using donated oocytes and spermatozoa. *Human Reproduction* 1995; 10: 1419-22
- 41- Malpani A. *How to have a baby?* 1st Edition. UBS Publishers Distributors Pvt. Ltd: New Delhi, 2001
- 42- Lindheim SR, Sauer MV. Embryo donation: a programmed approach. *Fertility and Sterility* 1999; 72: 940-41
- 43- The American Society for Reproductive Medicine. Guidelines for gamete and embryo donation. Guidelines for embryo donation. *Fertility and Sterility* 1998; 70: 7-8
- 44- Brinsden PR. Gestational surrogacy. *Textbook of Assisted reproductive techniques; laboratory and clinical perspectives*. 2nd Edition, 2004
- 45- World Health Organization. *Infertility: a tabulation of available data on prevalence of primary and secondary infertility*. Geneva, WHO Programme on Maternal and Child Health and Family Planning, Division of Family Health, 1991
- 46- Rao K, Brinsden P. *The infertility manual*. 1st Edition, Jaypee Brothers Medical Publishers Ltd: New Delhi, 2001
- 47- Steptoe PC, Edwards RG. Birth after the reimplantation of human embryo. *Lancet* 1978; 2: 366
- 48- World Health Organization. *Laboratory manual for Examination of human semen and sperm-cervical mucus interaction*. 3rd Edition, Cambridge University Press: New York, 1992
- 49- World Health Organization. *Laboratory manual for the examination of human semen and sperm-cervical mucus interaction*. 4th Edition, Cambridge University Press: New York, 1999
- 50- Rozenwaks Z. Donor eggs: their application in modern reproductive technologies. *Fertility and Sterility* 1987; 47: 895-909
- 51- Brinsden PR. *The Regulation of assisted reproductive technology: The United Kingdom Experience. The Infertility Manual*. 2nd Edition, Jaypee Brothers Medical Publishers (P) Ltd: New Delhi, 2004

۵۲- صانعی یوسف، مجمع المسائل، استفتائات، جلد اول، فصل
تلقیح، سؤال ۲۰۲۰، چاپ چهارم، انتشارات میثم، قم، ۱۳۷۸